

## **BAB II**

### **TINJAUAN PUSTAKA**

#### **A. Konsep Tumor Otak**

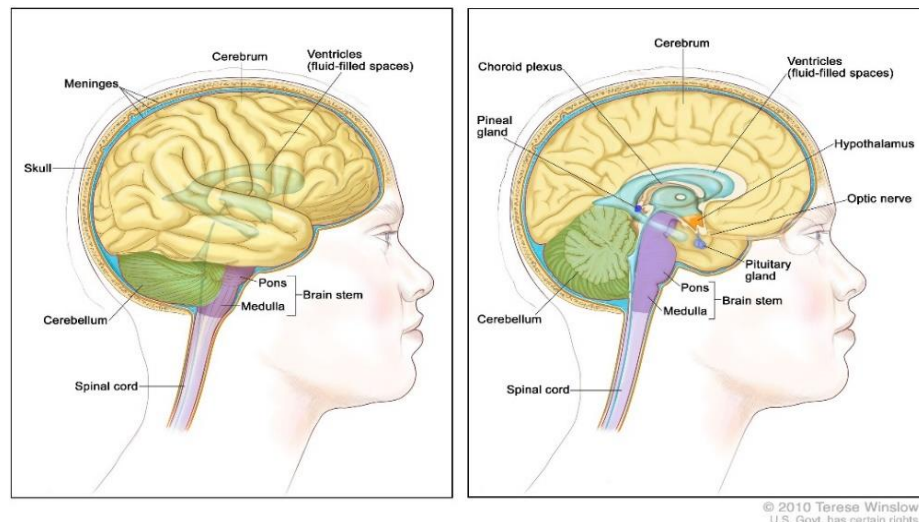
##### **1. Pengertian Tumor Otak**

Tumor otak diartikan sebagai pertumbuhan sel yang tidak normal pada jaringan otak secara tidak terkendali sehingga dapat menjadi serius karena mengganggu fungsi otak dan tubuh. Tumor ini dapat terus berkembang menyebar jaringan otak yang sehat di sekitarnya (Essianda *et al.*, 2023). Tumor otak atau tumor *cerebri* adalah suatu lesi ekspansif yang dapat bersifat jinak (*benigna*) maupun ganas (*maligna*) yang berada di kepala atau sumsum tulang belakang membentuk sebuah massa di dalamnya. Tumor ini sering disebut dengan “neoplasma intrakranial” karena beberapa tumor tidak berkembang atau muncul dari jaringan otak itu sendiri seperti meningioma dan lymfoma (Ichwanuddin & Rozi, 2023). Tumor otak merupakan benjolan yang berkembang secara abnormal. Tumor otak dapat mengakibatkan kecacatan dan kematian sehingga berpengaruh terhadap kualitas hidup dan tingkat komplikasi yang tinggi sebagai respon buruk terhadap pengobatan (Amila *et al.*, 2022).

##### **2. Anatomi Fisiologi Otak**

Otak berhubungan langsung dengan sumsum tulang belakang di foramen magnum. Otak merupakan bagian tubuh yang sangat penting karena sebagai pusat dalam mengatur semua organ tubuh. Otak memiliki berat sekitar 1400 gram. Otak dikelilingi oleh cairan serebrospinalis (CSS). Otak

dilindungi oleh kulit kepala dan rambut, tulang tengkorak, solumna vertebral dan meningen (selaput otak).



Gambar 2. 1 Anatomi Otak sumber: Bethesda (2024)

Bagian otak terdiri atas tiga bagian utama

a Cerebrum/otak besar

Cerebrum merupakan bagian terbesar dari otak manusia yang memiliki dua belahan yakni hemisfer (belahan) serebrum kiri dan kanan yang dihubungkan dengan korpus kalosum (serabut saraf) (Khadijah *et al.*, 2020). Cerebrum dibagi menjadi beberapa lobus yaitu:

1) Lobus frontalis

Lobus frontalis merupakan bagian yang terletak di depan yang berfungsi dalam proses berpikir dan berbicara dan menstimulasi pergerakan otot (Khadijah *et al.*, 2020).

2) Lobus parietalis

Bagian lobus ini terletak di tengah yang berfungsi menerima dan mengolah impuls sensori seperti sensasi sentuhan, suhu dan nyeri dari permukaan tubuh (Khadijah *et al.*, 2020).

3) Lobus temporalis

Lobus temporalis terletak di samping atau lateral fisura yang berfungsi mengenali rangsangan pendengaran, pengecapan, penciuman dan bicara. Bagian ini berperan dalam penyimpanan memori (Khadijah *et al.*, 2020).

4) Lobus oksipitalis

Lobus oksipitalis terletak di bagian belakang dari cerebrum dan berfungsi untuk menerima dan memproses rangsangan dari mata (Khadijah *et al.*, 2020).

b *Brain Stem* (batang otak)

Batang otak meliputi:

1) Diensepalon

Diensepalon merupakan area tabung saraf vertebrata yang menyusun struktur otak bagian depan atau *posterior*. Diensepalon terletak paling atas dari batang otak, berada di antara serebrum dan batang otak. Bagian ini tersusun atas empat bagian yakni thalamus, subthalamus, hipotalamus dan epithalamus. Thalamus memiliki fungsi sensorik dan motorik. Hipotalamus berperan dalam fungsi homeostatis, suhu, emosi, kehausan,

kelaparan, irama sirkadian dan pengaturan sistem saraf otonom serta mengendalikan hipofisis dalam sekresi hormon (Khadijah *et al.*, 2020).

2) Mesencephalon

Mesencephalon memiliki fungsi menggerakkan mata dan mengangkat kelopak mata serta memutar mata dan pusat pergerakan mata (Khadijah *et al.*, 2020).

3) Pons

Pons menghubungkan medulla oblongata dan thalamus. Pons berperan untuk menyalurkan impuls dari korteks motorik ke serebelum, medulla dan thalamus (Thau L, Reddy V, 2022).

4) Medulla oblongata

Medulla oblongata terletak di bawah otak, di tempat tulang belakang bertemu dengan foramen magnum. Fungsinya mengendalikan fungsi otonom, termasuk sistem pernapasan, pengaturan kardiovaskular, vasomotor (pengaturan diameter pembuluh darah), tekanan darah, denyut nadi, kontraksi jantung, serta refleks seperti menelan, muntah, batuk, dan bersin. (Thau L, Reddy V, 2022).

c Cerebellum (otak kecil)

Cerebellum adalah struktur besar dan kompleks yang berada di bagian belakang batang otak. Cerebellum berfungsi menerima informasi sensorik dari batang otak, sumsum tulang belakang dan otak depan (Javaid *et al.*, 2020). Selain itu cerebellum mengendalikan otot di luar kesadaran seperti menjaga keseimbangan dan sikap tubuh (Khadijah *et al.*, 2020).

### **3. Etiologi Tumor Otak**

Tumor otak dapat ditimbulkan dari faktor genetik dimana terdapat gen yang tidak normal yang berperan dalam mengatur perkembangan sel-sel otak. Kelainan ini dapat diakibatkan oleh kerusakan langsung pada gen tersebut atau adanya gangguan yang mengubah fungsi kromosom tersebut. Selain itu berbagai penelitian juga menyebutkan bahwa paparan radiasi dan bahan kimia juga turut serta dalam pembentukan tumor, dengan indikasi bahwa paparan tersebut membuat perubahan pada struktur gen (Ghozali, 2021).

Penyebab pasti dari tumor otak ini masih belum diketahui, diperkirakan bahwa tumor ini muncul ketika jaringan normal mengalami kelainan atau dikenal dengan mutasi DNA. Mutasi ini mengakibatkan sel berkembang dan tumbuh dengan sangat cepat serta tetap hidup walaupun sel sehat telah mati. Perkembangan sel yang tidak terkendali mengakibatkan penumpukan sel abnormal dan membentuk suatu tumor. Ada beberapa faktor yang meningkatkan risiko seseorang terkena tumor otak yakni genetik dan efek dari prosedur radioterapi (Ghozali, 2021). Seseorang yang menjalani terapi radiasi pada bagian kepala, terutama leukimia ketika kanak-kanak, memiliki risiko tumor otak lebih tinggi seperti meningioma bertahun-tahun kemudian (Wendy Winkler, 2024).

### **4. Klasifikasi Tumor Otak**

Tumor otak diklasifikasikan menjadi beberapa jenis. Berdasarkan asal dan lokasi tumor, tumor otak dibagi menjadi dua yakni tumor otak primer dan

sekunder (metastasis). Tumor otak primer lebih jarang terjadi dibandingkan dengan tumor otak sekunder (Ghozali, 2021).

a. Tumor otak primer

Tumor ini berasal dari jaringan otak itu sendiri dan menyebar melalui sistem saraf dan tidak mampu menyebar atau metastasis di luar otak dan sumsum tulang belakang (Essianda *et al.*, 2023).

b. Tumor otak sekunder atau metastasis

Tumor ini merupakan tumor yang tumbuh dan berkembang di bagian tubuh selain otak contohnya payudara ataupun paru-paru tetapi menyebar melalui aliran darah yang menuju ke otak (Essianda *et al.*, 2023).

Berdasarkan tingkat keganasannya, tumor otak dibagi menjadi dua yakni tumor otak jinak dan tumor otak ganas.

a. Tumor Otak Jinak

- 1) Chordomas adalah tumor jinak yang tumbuh lambat, umumnya terjadi pada usia 50 sampai 60 tahun. Bagian yang sering yakni di dasar tengkorak dan bawah tulang belakang. Chordomas bersifat jinak tetapi dapat menyerang tulang dan memberi tekanan jaringan syaraf di sekitarnya. Chordomas termasuk tumor langka dengan kejadian 0,2% dari semua tumor otak (Ghozali, 2021).
- 2) Craniopharynglomas merupakan tumor jinak namun sulit diangkat karena berada dekat dengan bagian kritis dan jauh di dalam otak. Craniopharynglomas berasal dari kelenjar pituitari, yang berperan dalam

pengaturan berbagai hormon tubuh, sehingga penderitanya membutuhkan terapi penggantian hormon (Ghozali, 2021).

- 3) Gangliocytomas, gangliomas dan anaplastic gangliogliomas merupakan tumor otak yang jarang terjadi dan meliputi sel-sel neoplastik (abnormal) dengan tingkat diferensiasi baik umumnya muncul pada orang dewasa (Ghozali, 2021).
- 4) Glomus jugulare adalah tumor otak yang paling jinak, umumnya berlokasi di bawah dasar tengkorak di bagian atas vena jugularis. Tumor ini merupakan bentuk paling umum dari tumor glomus tetapi hanya menyumbang 0,6% dari neoplasma (sel abnormal) kepala dan leher (Ghozali, 2021).
- 5) Meningiomas merupakan tumor intrakranial jinak dengan kejadian paling sering yakni 10 hingga 15 % dari seluruh neoplasma otak, walaupun beberapa terdiri dari tumor ganas. Tumor ini berasal dari meninges yakni lapisan membran pelindung yang membungkus otak dan sumsum tulang belakang (Ghozali, 2021).
- 6) Pineocytomas merupakan tumor otak jinak yang berasal dari sel pineal dan umumnya sering terjadi pada orang dewasa. Tumor ini bersifat tidak invasif atau menyebar, homogen, terdefinisi dengan baik dan memiliki pertumbuhan yang lambat (Ghozali, 2021).
- 7) Pituitary adenomas adalah tumor intrakranial sering terjadi setelah glioma, meningioma dan schwannoma. Pituitary adenomas memiliki pertumbuhan yang lambat dan jarang menyebar ke organ lain. Tumor ini umumnya

menjangkit orang dewasa berusia 30 hingga 40 tahun. Mayoritas tumor ini dapat diobati hingga tuntas (Ghozali, 2021).

- 8) Schwannomas adalah tumor jinak yang berkembang di sepanjang saraf dan terdiri dari sel yang bersifat sebagai penghambat listrik bagi sel saraf. Jenis scwannomas yang sering terjadi pada orang dewasa yakni neuroma akustik, berasal dari saraf vestibularcochlear sebagai penghubung otak dengan telinga. Walaupun tergolong jinak, tumor ini dapat memicu komplikasi serius hingga kematian apabila tumbuh menekan saraf dan otak (Ghozali, 2021).
- 9) Hemangioblastomas merupakan tumor timbul dari pembuluh darah dan berukuran besar yang diikuti dengan kista. Tumor ini memiliki pertumbuhan yang lambat dan sering berlokasi di cerebellum atau otak kecil. Hemangioblastomas kebanyakan terjadi pada pria berusia 40 sampai 60 dibanding wanita (Ghozali, 2021).

b. Tumor Otak Ganas

- 1) Glioma merupakan jenis tumor otak yang sering terjadi, yakni dengan angka prevalensi 78% dari tumor otak ganas. Tumor jenis ini timbul dari glia atau sel pelindung otak. Tumor glial dibagi lagi menjadi beberapa jenis yakni:
  - a) Astrositoma merupakan jenis glioma paling umum, yakni dengan tingkat kejadian hampir setengah dari seluruh tumor otak primer dan sumsum tulang belakang. Tumor ini berkembang dari sel aritrosit atau sel glial yang berbentuk bintang dan sering terjadi pada bagian otak besar. Tumor astrositoma lebih sering terjadi pada orang dewasa khususnya pria berusia lebih dari 40 tahun (Ghozali, 2021).

- b) Ependimoma adalah glioma yang berkembang dari sel ependim, yakni sel yang melapisi sistem ventrikel dan merupakan tumor langka dengan menyumbang 2 hingga 3% dari seluruh tumor otak (Ghozali, 2021).
- c) Glioblastoma multiforme (GBM) termasuk jenis tumor glial yang bersifat invasif. Tumor ini berkembang dan tumbuh secara cepat dan menyebar ke jaringan lain dan mempunyai prognosis yang buruk. Tumor GBM umumnya terjadi pada dewasa berusia 50 hingga 70 tahun dan terutama terjadi pada pria dibanding wanita (Ghozali, 2021).
- d) Medulloblastomas merupakan glioma yang sering menyerang otak kecil dan terjadi pada anak-anak. Medulloblastomas termasuk tumor tingkat tinggi namun responsif terhadap radiasi dan kemoterapi (Ghozali, 2021).
- e) Oligodendroglioma adalah glioma yang tumbuh dari sel-sel pembuat myelin yang berfungsi sebagai penghambat pengiriman saraf otak (Ghozali, 2021).
- f) Tumor Rhabdoid termasuk tumor otak yang jarang terjadi dan bersifat sangat ganas karena menyebar ke seluruh sistem saraf pusat. Rhabdoid sering timbul di ginjal dan menyerang anak kecil dibanding dewasa (Ghozali, 2021).

Tumor otak juga dikelompokkan lagi berdasarkan tingkat keganasannya, yang mengacu pada jaringan mikroskopis yang dievaluasi oleh ahli histologi yakni meliputi:

1. Grade I: Jaringan jinak; sel-sel terlihat hampir seperti sel-sel otak normal, dan mereka tumbuh perlahan.

2. Grade II: Jaringan berpotensi ganas; sel-sel terlihat tidak terlihat seperti sel normal daripada sel-sel di Grade I.
3. Grade III: Jaringan ganas memiliki sel-sel yang terlihat sangat berbeda dari sel-sel normal; Sel-sel abnormal tumbuh secara aktif (anaplastik).
4. Grade IV: Jaringan ganas memiliki sel-sel yang terlihat paling abnormal dan cenderung tumbuh dengan cepat (Ignatavicius & Workman, 2016)

## 5. Manifestasi Klinis

Tumor otak dapat menimbulkan berbagai macam gejala yang bersifat fisiologis seperti tanda fokal, sakit kepala, kelelahan serta gangguan perilaku contohnya halusinasi, kecemasan, depresi, penurunan atensi dan kesadaran. Pada tumor dengan tingkat atau grade rendah, gejala awal yang muncul yakni tanda fokal dan semakin berat tergantung dengan kondisi tumor. Tanda fokal adalah segala masalah yang menyerang dan terjadi pada saraf. Sakit kepala merupakan gejala paling umum dialami oleh penderita tumor otak. Sakit kepala terjadi akibat *traksi* (penarikan) pada struktur vaskular, sensitisasi kranial melalui peradangan neurogenik, aferen trigeminovaskular pada meninges dan saraf kranial (Essianda *et al.*, 2023). Gejala tumor otak bervariasi tergantung berdasarkan lokasi tumor tersebut.

- a. Tumor berada di lobus frontalis, gejala yang akan muncul dapat berupa kesulitan mengatur aktivitas, perubahan kepribadian dan perilaku, gangguan kognitif dan daya ingat, depresi, perubahan suasana hati, gangguan motorik pada sisi tubuh yang berlawanan,

- kehilangan kemampuan mencium bau, serta gangguan penglihatan dan bicara (Essianda *et al.*, 2023).
- b. Tumor yang berlokasi di lobus temporal memiliki gejala meliputi penurunan memori, kesulitan belajar dan mengingat informasi baru, gangguan bahasa, perubahan emosional, gangguan persepsi hingga mengalami kejang (Essianda *et al.*, 2023).
  - c. Tumor pada kelenjar pituitari, gejala yang muncul bisa berupa sakit kepala, penglihatan kabur, mual dan muntah, gangguan ereksi dan minat seksual serta ketidakseimbangan hormon (Essianda *et al.*, 2023).
  - d. Tumor yang berlokasi di batang otak muncul yakni paresis wajah, gangguan koordinasi, kesulitan menelan atau berbicara, kelemahan ekstremitas, penglihatan ganda, kelelahan dan pola tidur berubah (Essianda *et al.*, 2023).
  - e. Tumor yang berada di lobus parietal gejalanya meliputi disorientasi spasial, kesulitan menulis, menggambar, membaca, aphasia, serta gangguan rekognisi (Essianda *et al.*, 2023).
  - f. Tumor yang terletak di cerebellum memiliki gejala yakni gangguan koordinasi dan keseimbangan, tidak mampu mengendalikan gerakan mata, pusing, kaku leher, ataksia (Essianda *et al.*, 2023).
  - g. Tumor yang berada di lobus oksipital, gejala yang dapat muncul yakni kebutaan baik unilateral (sebagian) maupun bilateral (total), defek

visual (kerusakan penglihatan), ilusi, halusinasi dan buramnya pandangan mata (Essianda *et al.*, 2023).

Pada usia dewasa dan anak-anak dengan tumor otak seringkali ditemukan papilledema. Papilledema adalah pembengkakan diskus saraf optik pada kedua mata. Papilledema terjadi karena tumor otak menekan sehingga tekanan intrakranial (TIK) yang mengelilingi nervus optikus yang berkaitan langsung dengan ruang subaraknoid di otak meningkat. TIK yang meningkat mengakibatkan kompresi pada nervus optikus sehingga tekanan intraokuler terganggu dan kepala akson mengalami pembengkakan (Essianda *et al.*, 2023)..

## **6. Patofisiologi**

Tumor otak diklasifikasikan menjadi dua, yakni tumor otak primer dan sekunder (melastasis). Tumor otak primer timbul dari beberapa jaringan intrakranial, termasuk neuron, sel glial, atrosit dan meningen. Proses terjadinya tumor otak dapat diakibatkan oleh paparan radiasi yang merusak struktur sel-sel otak (Ilawanda & Atsani, 2021).

Sel mengalami mekanisme adaptasi seluler ketika terpapar radiasi, maka morfologi sel otak mengalami perubahan. Jika paparan terhadap radiasi atau mutagen berlangsung terus-menerus, sel-sel otak akan mengalami perubahan yang tidak dapat kembali ke keadaan semula (*irreversible*) yang mengakibatkan mutasi DNA. Dalam kondisi ini, juga terjadi inaktivasi gen penekanan tumor dan aktivasi onkogen, yang mengakibatkan pembelahan sel otak menjadi tidak normal, serta penurunan mekanisme kematian sel

(*apoptosis*). Kejadian ini dapat merangsang pertumbuhan sel-sel otak yang akhirnya memicu perkembangan tumor otak. Paparan bahan kimia yang terus menerus seperti bahan pestisida, vinil klorida dan minyak bumi juga mengakibatkan perubahan sel-sel otak apabila terpapar secara terus menerus (Ilawanda & Atsani, 2021).

Faktor genetik juga memiliki peran signifikan dalam munculnya tumor otak, seperti yang terlihat pada neurofibromatosis tipe 1 dan 2 (Ilawanda & Atsani, 2021). Tumor otak sekunder merupakan hasil metastasis dari tumor primer di lokasi lain, yang menyebar melalui aliran darah dan menembus dinding pembuluh darah. Proses ini dapat memengaruhi parenkim otak, pia mater, dan dura mater. Umumnya, tumor otak sekunder berasal dari tumor primer ganas solid, seperti kanker paru-paru, kanker payudara, melanoma, dan kanker ginjal, serta dari keganasan hematologi seperti limfoma dan leukemia (Kementerian Kesehatan Republik Indonesia, 2020).

Tumor otak dapat mengakibatkan gangguan neurologis yang semakin memburuk seiring dengan berkembangnya waktu. Gangguan ini umumnya diakibatkan oleh dua faktor utama yakni gangguan fokal akibat tumor dan kenaikan tekanan intrakranial (TIK). Gangguan fokal muncul ketika terjadi penekanan pada jaringan otak dan infiltrasi atau invasi parenkim otak, yang mengakibatkan kerusakan pada jaringan saraf. Perubahan aliran darah akibat pertumbuhan tumor dapat mengakibatkan nekrosis pada jaringan otak. Kompresi dan invasi tumor ke substansia grisea otak, bersama dengan

perubahan pasokan darah dapat memicu terjadinya kejang (Ilawanda & Atsani, 2021).

Peningkatan tekanan intrakranial dapat diakibatkan oleh berbagai faktor, yakni bertambahnya massa dalam tengkorak, terbentuknya edema di sekitar tumor dan berubahnya sirkulasi cairan serebrospinal yang membuat peregangan pada selaput otak dan mengaktifkan mekanoreseptor, berujung pada gejala mual muntah sehingga muncul diagnosa keperawatan nausea. (Ilawanda & Atsani, 2021). Mual muntah pada pasien tumor otak juga dapat berlangsung hingga setelah prosedur operasi dilakukan. Mual muntah ini diakibatkan karena efek anestesi yang menekan pusat organ pencernaan. Penekanan ini mengakibatkan gangguan pada sekresi enzim pencernaan dan motilitas usus sehingga nutrisi yang dicerna tidak adekuat (Rahmatisa & Rasman, 2019).

a) Pemeriksaan Fisik

Pemeriksaan ini disebut dengan pemeriksaan neurologis. Pemeriksaan ini dilakukan dengan menilai sistem saraf penderita untuk mengetahui adanya gangguan dalam beberapa bagian otak dan tubuh dalam bekerja. Pemeriksaan neurologis meliputi:

- Pemeriksaan reflek seperti refleks hammer dengan pengetukan pada lutut
- Pemeriksaan kekuatan otot lengan dan kaki
- Keseimbangan dan koordinasi dalam berjalan
- Pengujian sensasi seperti merasakan tusukan jarum

- Berlatih berpikir yakni dapat dilakukan dengan tes perhitungan dan daya ingat sederhana (Wendy Winkler, 2024).

b) Tes Darah

Pemeriksaan darah secara lengkap dilakukan untuk memantau kondisi kesehatan seseorang secara keseluruhan. Umumnya tumor otak dan sumsum tulang belakang dapat dianalisis dan ditemukan dengan tes darah. Tes darah dan urin digunakan ketika tumor menghasilkan kadar hormon yang tidak biasa seperti terpengaruhnya kelenjar hipofisis (Wendy Winkler, 2024).

c) *MRI (Magnetic Resonance Imaging)*

MRI adalah teknik pencitraan penampang tubuh yang bekerja berdasarkan prinsip resonansi magnetik untuk menggambarkan lokasi anatomi suatu kelainan patologis. MRI memiliki sifat non invasif sehingga tidak menimbulkan rasa nyeri ketika dilakukan pemeriksaan (Susilowati & Nurmayanti, 2020). Dalam beberapa kasus, pemindaian MRI dapat digunakan dengan menyuntikkan cairan kontras untuk melihat jaringan tumor di otak (Wendy Winkler, 2024).

d) *CT (Computed Tomography) Scan.*

Teknik pencitraan *CT scan* menggunakan sinar-x dan komputer untuk membuat gambar yang detail dari bagian dalam tubuh. *CT scan* dapat dijadikan alternatif jika metode MRI tidak memungkinkan. Kontras terkadang disuntikkan ke pembuluh darah sebelum pemindaian untuk mencerahkan gambar yang memberikan efek hangat di seluruh tubuh dan rasa pahit di mulut (Wendy Winkler, 2024).

e) *MRS Scan (Magnetic Resonance Spectroscopy).*

*Magnetic Resonance Spectroscopy (MRS)* adalah teknik pemeriksaan non invasif menggunakan resonansi magnetik untuk mencocokkan komposisi kimiawi antara jaringan normal dan jaringan yang tidak normal (Susilowati & Nurmawati, 2020). MRS merupakan jenis dari MRI yang bersifat khusus. MRS ini sering digunakan untuk memeriksa pertumbuhan kembali tumor setelah perawatan untuk menganalisis perubahan bahan kimia di otak (Wendy Winkler, 2024).

f) *MR tractography*

MR (*Magnetic Resonance*) membantu menggambarkan saluran di dalam otak, seperti jalur visual dari mata. Ini dapat digunakan untuk membantu merencanakan pengobatan untuk glioma (Wendy Winkler, 2024).

g) *MR Perfusion Scan*

Jenis pemindaian ini memberikan informasi terkait jumlah darah yang mengalir ke berbagai bagian otak. Teknik ini juga dapat mengidentifikasi karakteristik tumor lebih lanjut atau dapat dipakai setelah perawatan (Wendy Winkler, 2024).

h) Pemindaian *SPECT (single photon emission computed tomography scan)*

Teknik ini digunakan untuk mendeteksi adanya sel tumor ganas di otak. Prosedur ini dilakukan dengan menyuntikkan sedikit zat radioaktif ke dalam vena atau dihirup melalui hidung. Pemindaian dilakukan dengan kamera khusus yang digunakan untuk memindai bagian otak. Daerah dengan aliran

darah yang lebih tinggi seperti tumor akan terlihat lebih cerah saat pemindaian (Wendy Winkler, 2024).

i) *PET Scan (positron emission tomography)*

Jenis pemindaian ini digunakan untuk mengidentifikasi sel tumor ganas dalam tubuh. Sebagian kecil gula radioaktif disuntikkan ke pembuluh darah. Sel tumor menyerap lebih banyak glukosa daripada sel normal sehingga pada pemindaian tumor ganas tampak lebih terang (Bethesda, 2024).

j) *Lumbar puncture*

Lumbar puncture juga disebut dengan *spinal tap*, dilakukan dengan menusukkan jarum pada lumbal untuk mengambil sampel cairan serebrospinal (CSF) dari tulang belakang yang kemudian diperiksa untuk mengetahui adanya sel tumor atau tumor di laboratorium (Wendy Winkler, 2024).

k) *Biopsi*

Biopsi dilakukan saat hasil pemindaian menunjukkan kelainan seperti tumor di dalam otak. Ahli bedah saraf membuat lubang kecil di tengkorak dan memasukkan jarum untuk mengambil sampel dan kemudian dianalisis untuk mengetahui jenis tumor tersebut. Biopsi juga dapat dilakukan pada saat operasi pengangkatan tumor (Wendy Winkler, 2024).

## 7. Penatalaksanaan Medis

Pengobatan tumor otak perlu memperhatikan beberapa faktor, meliputi jenis tumor otak (jinak atau ganas, primer atau sekunder, serta lokal atau metastasis), ukuran, lokasi, dampak tumor, stadium tumor, efek samping

pengobatan, kondisi umum pasien dan keputusan pasien dan keluarga. Keputusan pasien sangat penting karena beberapa pasien mungkin akan menolak metode terapi yang diberikan (Essianda *et al.*, 2023).

a) Pembedahan

Tindakan pembedahan atau operasi dilakukan sebagai tahap awal untuk mengurangi massa tumor, yang kemudian akan diikuti dengan terapi radiasi atau kemoterapi seperti astrositoma derajat rendah, ependimoma, kraniofaringgioma, ganglioglioma, dan meningioma. Teknik ini dapat meningkatkan keberhasilan pengobatan dan meningkatkan kualitas hidup pasien, terutama pada orang dewasa meskipun tidak semua tumor berhasil diangkat (Ghozali, 2021). Teknik pembedahan memiliki keunggulan dibanding dengan metode pengobatan lain seperti mengeluarkan tumor secara lengkap (reseksi) dapat mengurangi efek massa, iritasi otak dan edema serebral vasogenik. Jaringan yang diangkat dapat dianalisis histopatologi jika jenis tumor otak belum diketahui. Namun terapi bedah ini juga memiliki risiko seperti kemungkinan defisit saraf akibat kerusakan di area sensitif, meningitis, abses otak dan pendarahan dalam tubuh. Meskipun demikian, angka kematian akibat proses operasi tumor otak telah menurun drastis menjadi kurang dari 3% (Ghozali, 2021)

Pembedahan dalam pengangkatan tumor tidak selalu merupakan pilihan tepat dalam beberapa kondisi seperti ketika tumor terletak jauh di dalam otak, berada di area yang sulit dijangkau misalkan batang otak atau

pasien tidak dapat menjalani operasi besar karena masalah kesehatan lainnya. Operasi bedah kurang efektif terhadap berbagai jenis tumor otak seperti limfoma, walaupun tetap dapat digunakan untuk pengambilan sampel biopsi untuk memastikan diagnosis (Ghozali, 2021).

b) Terapi Radiasi

Terapi radiasi dapat dilakukan sebagai pengobatan primer maupun lanjutan setelah operasi pembedahan. Radiasi sinar eksternal (EBRT) merupakan terapi yang paling umum digunakan dan dilakukan dengan penggunaan mesin di luar tubuh seperti MRI tetapi dengan dosis sinar x berenergi lebih tinggi sehingga dapat menghancurkan sel tumor (Ghozali, 2021). Terdapat berbagai macam terapi radiasi eksternal yang dapat digunakan untuk orang dewasa meliputi:

- 1) Radioterapi 2D, teknik ini diterapkan pada kasus definitif seperti radiasi kraniospinal dan juga pada kasus paliatif (mengurangi gejala) seperti metastasis ke otak dan tulang (Kementerian Kesehatan Republik Indonesia, 2020).
- 2) Radioterapi 3D konformal: merupakan terapi standar bagi penderita tumor SSP (sistem saraf pusat) yang dapat diberikan sebagai terapi definitif (pengobatan), adjuvan (mengurangi risiko kekambuhan) atau paliatif. Terapi ini menggunakan komputer untuk menggambarkan bentuk tiga dimensi tumor dan membentuk sinar radiasi sesuai dengan tumor (Kementerian Kesehatan Republik Indonesia, 2020).

- 3) *Intensity modulated radiotherapy* (IMRT) atau *volumetric modulated arc therapy* (VMAT) teknik ini diberikan untuk tumor SSP yang terletak dekat dengan jaringan vital sehat seperti batang otak, chiasma optik atau saraf optik (Kementerian Kesehatan Republik Indonesia, 2020).
- 4) *Stereotactic radiosurgery* (SRS) digunakan pada tumor sistem saraf pusat dengan diameter kurang dari 3,5 cm dan tidak berdekatan dengan jaringan vital sehat seperti batang otak, chiasma optik atau saraf optik (Kementerian Kesehatan Republik Indonesia, 2020).
- 5) *Stereotactic radiotherapy* (SRT), terapi ini digunakan pada tumor SSP yang tidak dapat dilakukan dengan teknik SRS misalnya dengan diameter berukuran lebih dari 3,5 cm maupun berdekatan dengan jaringan vital seperti batang otak, chiasma optik atau saraf optik (Kementerian Kesehatan Republik Indonesia, 2020).

c) Kemoterapi

Kemoterapi dilakukan dengan pemberian obat-obatan untuk menghancurkan dan memperlambat pertumbuhan sel tumor. Kemoterapi juga dapat diberikan bersamaan dengan terapi radiasi. Pada tumor otak, kemoterapi dapat dilakukan dengan mengkonsumsi kapsul ataupun dimasukkan melalui pembuluh darah (Wendy Winkler, 2024).

Berikut jenis obat kemoterapi yang dapat diberikan pada orang dewasa antara lain:

- 1) Bevacizumab (Avastin, Mvasi, Zirabev)

Bevacizumab merupakan antibodi monoklonal yang dikenal dengan faktor pertumbuhan endotel vaskular (VEGF) yang dapat mencegah pertumbuhan pembuluh darah baru yang diperlukan dalam pertumbuhan tumor. Bevacizumab diberikan terutama pada penderita jenis glioma seperti glioblastoma (Wendy Winkler, 2024).

2) Everolimus (Afinitor)

Everolimus berperan dalam memblokir protein sel yang disebut mTOR, yang berfungsi membantu pembelahan sel. Obat ini dapat memperlambat pertumbuhan dan memperkecil ukuran tumor (Wendy Winkler, 2024).

Kemoterapi menimbulkan efek samping seperti muntah, kelemahan, peningkatan risiko infeksi, ulkus pada mulut, diare atau konstipasi, kemerahan, kerusakan hati dan genitalia interna, kerontokan rambut, serta sumsum tulang dapat mengalami kerusakan sehingga produksi eritrosit menurun (Essianda *et al.*, 2023).

## **B. Konsep Craniotomy**

### **1. Pengertian *Craniotomy***

*Craniotomy* merupakan salah satu teknik pembedahan yang dilakukan dengan pembuatan lubang pada tempurung kepala atau tengkorak (cranium) untuk memperlihatkan bagian intrakranial (Pratama *et al.*, 2020). *Craniotomy* bertujuan untuk memperbaiki dan mengetahui adanya gangguan yang berada di otak dengan prosedur membuka tengkorak sehingga dalam beberapa waktu pasien mengalami gangguan mobilisasi hingga penurunan kesadaran (Pebriyanti *et al.*, 2024).

### **2. Indikasi Tindakan *Craniotomy***

Indikasi *craniotomy* dapat dilakukan pada tumor otak, hematoma, aneurisma, maupun infeksi otak (Pratama *et al.*, 2020).

### **3. Prosedur Operasi *Craniotomy***

*Craniotomy* dilakukan dengan pisau khusus, *bone flap* (potongan cranium) dibuka agar pelindung otak (dura) tampak, kemudian dura dibuka untuk melihat bagian otak. Tindakan bedah dilakukan sesuai kebutuhan seperti pengangkatan tumor, pengeluaran hematoma maupun pemasangan klip aneurisma. Tahap akhir prosedur, bone flap diletakkan kembali dan direkatkan kembali pada cranium memakai alat khusus (Pratama *et al.*, 2020).

### **4. Efek dan Komplikasi *Craniotomy***

Efek yang akan dirasakan pasien pasca *craniotomy* seperti mual muntah, gangguan neurologi atau pergerakan, tanda vital yang tidak stabil seperti

bradikardi dan hipertensi (Pamungkas *et al.*, 2024). Komplikasi *craniotomy* meliputi peningkatan tekanan intrakranial, subdural efusi, hidrosefalus, pendarahan, syok hipovolemik, nyeri, infeksi, kejang hingga kematian (Kinanti, A., & Siwi, 2022).

## **C. Konsep Nutrisi**

### **1. Pengertian Nutrisi**

Nutrisi adalah sumber energi yang mendukung berbagai aktivitas dalam sistem tubuh. Nutrisi mencakup zat gizi yang berkaitan dengan kesehatan dan penyakit, serta seluruh proses tubuh dalam menerima makanan atau bahan dari lingkungannya yang digunakan untuk fungsi vital tubuh dan membuang sisanya. Jenis-jenis nutrisi meliputi karbohidrat, lemak, protein, vitamin, mineral, kalsium, dan air. Kekurangan nutrisi adalah kondisi yang terjadi pada seseorang dalam keadaan tidak berpuasa (normal), yang dapat menyebabkan penurunan berat badan akibat asupan nutrisi yang tidak mencukupi untuk memenuhi kebutuhan metabolisme tubuh (Wahyuni & Hermawati, 2017).

### **2. Jenis Nutrisi**

Nutrisi dibagi menjadi dua yakni makronutrien dan mikronutrien. Makronutrien adalah kelompok nutrisi yang dibutuhkan oleh tubuh dalam jumlah besar untuk menjalankan berbagai fungsi vital dan menyediakan energi. Terdapat tiga jenis makronutrien utama, yaitu:

a. Karbohidrat

Karbohidrat adalah salah satu zat gizi makro yang mencakup gula, pati, dan serat. Gula dan pati berfungsi sebagai sumber energi dalam bentuk glukosa, yang merupakan sumber energi utama bagi sel darah merah, otak, sistem saraf pusat, plasenta, dan janin. Karbohidrat sederhana, seperti glukosa, menyediakan energi dengan cepat, sedangkan karbohidrat kompleks, seperti serat, memberikan energi yang bertahan lebih lama dan mendukung kesehatan sistem pencernaan. Contoh sumber karbohidrat meliputi nasi, roti, pasta, kentang, dan buah-buahan.

b. Protein

Protein merupakan komponen struktural utama dari semua sel tubuh dan memiliki peran penting sebagai enzim, hormon, serta berbagai molekul esensial lainnya. Protein juga dikenal sebagai zat pembangun karena menyediakan asam amino esensial yang diperlukan untuk membangun sel tubuh sekaligus menjadi sumber energi. Protein hewani, yang berasal dari telur, ikan, daging, unggas, dan susu, umumnya memiliki kualitas tinggi. Protein nabati yang berasal dari biji-bijian dan kacang-kacangan cenderung memiliki kualitas lebih rendah, kecuali kedelai dan produk olahannya seperti tempe dan tahu, yang memiliki kualitas protein tinggi.

### c. Lemak

Lemak adalah salah satu zat gizi makro yang meliputi asam lemak dan trigliserida. Sebagai sumber energi padat (9 kkal per gram), lemak berperan penting dalam menjaga keseimbangan energi dan berat badan. Lemak juga membantu penyerapan vitamin yang larut dalam lemak, seperti vitamin A, D, E, dan K. Dalam makanan, lemak berfungsi sebagai penambah cita rasa, sehingga makanan berlemak cenderung lebih disukai. Contoh sumber lemak meliputi minyak zaitun, kacang-kacangan, daging berlemak, dan produk susu.

Mikronutrien adalah zat gizi yang dibutuhkan oleh tubuh dalam jumlah yang sangat kecil, tetapi memiliki peran yang sangat penting dalam berbagai fungsi fisiologis. Mikronutrien terdiri dari dua kategori utama: vitamin dan mineral.

#### a. Vitamin

Vitamin adalah senyawa organik yang terdiri dari karbon, hidrogen, oksigen, dan kadang-kadang nitrogen atau elemen lain, yang diperlukan dalam jumlah kecil untuk mendukung metabolisme, pertumbuhan, dan perkembangan tubuh secara normal. Vitamin dibagi menjadi dua kelompok, yaitu vitamin yang larut dalam lemak dan vitamin yang larut dalam air. Vitamin yang larut dalam lemak meliputi vitamin A, D, E, dan K. Sementara itu, vitamin yang larut dalam air mencakup vitamin B kompleks, yang terdiri dari delapan jenis: vitamin B1 (Tiamin), B2

(Riboflavin), B3 (Niasin), B5 (Asam Pantotenat), B6 (Piridoksin), B7 (Biotin), B9 (Folat), B12 (Kobalamin), serta vitamin C.

b. Mineral

Mineral adalah komponen anorganik yang terdapat dalam tubuh manusia. Berdasarkan jenisnya, mineral dibagi menjadi dua kategori:

- 1) Mineral organik, yaitu mineral yang dibutuhkan dan bermanfaat bagi tubuh. Mineral ini dapat diperoleh dari makanan sehari-hari seperti nasi, ayam, ikan, telur, sayuran, buah-buahan, atau melalui suplemen tambahan.
- 2) Mineral anorganik, yaitu mineral yang tidak diperlukan dan tidak bermanfaat bagi tubuh. Contohnya meliputi timbal hitam (Pb), iron oxide (besi yang teroksidasi), merkuri, arsenik, magnesium, aluminium, atau bahan kimia lainnya yang berasal dari resapan tanah dan lingkungan (Rejeki et al., 2024).

#### **D. Asupan Makanan Pasien *Post Craniotomy***

##### **1. Pengertian**

Asupan adalah makanan dan minuman yang dikonsumsi seseorang dalam jangka waktu tertentu. Hal ini mencakup semua nutrisi yang diserap tubuh dari makanan dan minuman tersebut. Asupan yang memadai dan seimbang sangat penting untuk mendukung kesehatan dan kesejahteraan tubuh, termasuk memenuhi kebutuhan energi, karbohidrat, protein, lemak, vitamin, serta mineral. Prosedur pemenuhan kebutuhan nutrisi pada orang sakit yang tidak

mampu secara mandiri dapat dibantu memenuhi salah satunya dengan cara oral (Rejeki et al., 2024).

## **2. Asupan Makanan Pasca Bedah**

Diet pasca pembedahan adalah pola makan yang dirancang untuk pasien setelah menjalani operasi, bertujuan mencegah komplikasi lebih lanjut. Diet ini ditujukan untuk mengembalikan status gizi pasien ke kondisi normal, mempercepat proses pemulihan, dan meningkatkan daya tahan tubuh. Pada pasien pasca pembedahan minor, diupayakan agar pola makan dapat kembali normal secepat mungkin. Sedangkan untuk pasien pasca pembedahan mayor, makanan diberikan secara bertahap, dimulai dari bentuk cair, lunak, hingga makanan biasa sesuai kemampuan pasien dalam menerima makanan. Diet yang Disarankan untuk Pasien Pasca Pembedahan adalah diet TKTP (Tinggi Kalori Tinggi Protein). Diet ini mengandung energi dan protein yang lebih tinggi dari kebutuhan normal. Komponen utama diet TKTP mencakup protein, lemak, dan karbohidrat (Harun *et al.*, 2023).

## **3. Jenis Diet Pasca Bedah**

- a. Diet Pasca bedah I (DPB 1) Diet ini dapat diberikan kepada semua pasien pasca bedah:
  - 1). Pasca bedah minor: setelah sadar atau rasa mual hilang
  - 2). Pasca bedah mayor: setelah sadar dan rasa mual hilang serta ada tanda-tanda usus sudah mulai bekerja (kebisingan usus)

Cara memberikan makanan dalam diet ini yaitu dalam waktu 6 jam sesudah pembedahan, makanan yang diberikan berupa cair jernih antara lain: air putih,

teh manis, atau cairan lain. Dilakukan secara per-oral dalam waktu sesingkat mungkin (*early feeding*). Selain itu makanan parenteral dapat diberikan sesuai kebutuhan dan kondisi pasien (Harun *et al.*, 2023).

- b. Diet pasca bedah II diberikan kepada pasien pasca bedah mayor saluran cerna atau sebagai perpindahan dari DPB I. Makanan diberikan dalam bentuk cair kental, berupa kaldu jernih, sirup, sari buah, sup, susu, dan pudding rata-rata 8-10 kali sehari selama pasien dalam kondisi sadar dan tidak tidur (Harun *et al.*, 2023).
- c. DPB III diberikan kepada pasien pasca bedah mayor saluran cerna atau sebagai perpindahan dari DPB II. Makanan yang diberikan berupa makanan saring yang dapat ditambahkan susu dan biskuit. Cairan hendaknya tidak melebihi 2000 ml sehari. Makanan yang tidak dianjurkan untuk DPB III adalah makanan dengan bumbu tajam (terlalu pedas, asin dan banyak mengandung bahan dari rempah-rempah) dan minuman yang mengandung karbon dioksida (Harun *et al.*, 2023).

## **E. Metode Pemberian Nutrisi**

### **1. Pemberian Nutrisi Melalui Oral**

Nutrisi peroral yaitu asupan nutrisi melalui oral, merupakan cara yang paling ideal untuk memenuhi kebutuhan energi, protein, vitamin, mineral, dan berbagai komponen nutrien yang lain. Syarat pemberian nutrisi peroral yakni pasien dalam keadaan sadar, tidak terdapat gangguan fungsi oral motor dan saluran cernanya bekerja dengan baik. Pemberian nutrisi secara oral dapat dilakukan oleh perawat maupun keluarga. Keluarga dapat

berperan serta dalam proses pemberian makanan secara oral (menyuapi) dengan pendampingan dari perawat. Keterlibatan keluarga dalam pemberian nutrisi per oral ini dapat memperkuat komunikasi antara keluarga dan pasien (Gurnida, 2014).

## 2. Pemberian Makanan Enteral

Nutrisi enteral adalah pemberian asupan nutrisi melalui saluran cerna dengan menggunakan feeding tube, kateter, atau stoma langsung melintas sampai ke bagian tertentu dari saluran cerna. Pemberian nutrisi melalui selang dilakukan dengan memasukkan makanan langsung ke lambung atau usus melalui hidung atau mulut, dan pelaksanaannya dilakukan oleh tenaga kesehatan. Metode ini ditujukan untuk pasien yang tidak sadar atau pasien sadar dengan gangguan pada saluran pencernaan bagian atas, sehingga tidak memungkinkan pemberian makanan secara langsung melalui mulut. Peran keluarga terbatas pada partisipasi pasif, seperti mendampingi pasien selama proses pemberian nutrisi (Gurnida, 2014).

## 3. Pemberian Nutrisi Melalui Parenteral

Dukungan nutrisi secara parenteral dapat didefinisikan sebagai pemberian asupan nutrisi yang diberikan melalui pembuluh darah dan masuk dalam sirkulasi darah. Pemberian nutrisi ditujukan untuk pasien dengan gangguan gastrointestinal, baik sebagian maupun total, di mana pemberian nutrisi melalui oral atau enteral tidak memungkinkan. Nutrisi parenteral menjadi alternatif dalam situasi ini. Nutrisi parenteral adalah metode pemberian nutrisi melalui intravena yang hanya dapat dilakukan

oleh perawat atau dokter. Keluarga dapat berpartisipasi secara pasif dengan menerima informasi terkait teknik pemberian nutrisi tersebut (Gurnida, 2014).

## **F. Sisa Makanan**

### **1. Definisi Sisa Makanan**

Sisa makanan adalah bagian dari makanan yang disajikan namun tidak dikonsumsi oleh pasien. Kondisi ini terjadi ketika pasien tidak menghabiskan makanannya. Sisa makanan dikategorikan tinggi apabila jumlahnya mencapai atau melebihi 25%. Jika hal ini berlangsung secara terus-menerus, dapat menyebabkan pasien mengalami kekurangan zat gizi (Ekasari, 2021).

### **2. Metode Pengukuran Sisa Makanan**

#### **a. Metode Penimbangan (*Weight Method / Plate Waste*)**

Metode penimbangan merupakan cara paling akurat untuk memperkirakan jumlah makanan dan zat gizi yang dikonsumsi. Makanan ditimbang sebelum disajikan dan sisa makanannya kembali ditimbang setelah dikonsumsi, sehingga dapat diketahui jumlah yang benar-benar dikonsumsi. Data yang diperoleh dari metode ini sangat berguna untuk keperluan analisis gizi maupun konseling. Namun, pelaksanaannya cukup rumit karena membutuhkan waktu yang lama, peralatan khusus, kerja sama dari responden, serta petugas yang terlatih (Ekasari, 2021).

b. Metode *Recall (Self-Reported Consumption)*

Metode *recall* 24 jam dilakukan dengan mencatat seluruh jenis dan jumlah makanan yang dikonsumsi dalam 24 jam terakhir. Untuk mendapatkan data yang bersifat kuantitatif, penaksiran jumlah makanan dilakukan menggunakan alat ukur rumah tangga seperti sendok, gelas, dan piring. Jika hanya dilakukan satu kali, hasilnya belum dapat mencerminkan kebiasaan makan secara akurat. Oleh karena itu, metode ini sebaiknya dilakukan beberapa kali pada hari yang tidak berurutan. Metode ini cukup praktis dan murah, namun keakuratannya bergantung pada daya ingat responden, dan mungkin tidak memberikan informasi rinci untuk setiap jenis makanan (Ekasari, 2021).

c. Metode *Visual Comstock (Observational Method)*

Metode visual dilakukan dengan memperkirakan sisa makanan secara langsung melalui pengamatan, tanpa harus menimbang. Metode ini tidak mengganggu proses pelayanan makanan dan dapat menghasilkan data yang cukup rinci. Metode ini sering digunakan sebagai alternatif metode penimbangan karena memberikan hasil yang sebanding. Salah satu pendekatan visual yang umum dipakai adalah metode *Comstock*, yaitu teknik pengamatan langsung terhadap sisa makanan berdasarkan jenis hidangan. Dalam metode ini, pengamat menilai sisa makanan menggunakan skala 6 poin sebagai berikut:

**Skala 0:** Makanan habis dimakan (100%)

**Skala 1:** Tersisa sekitar  $\frac{1}{4}$  porsi

**Skala 2:** Tersisa setengah porsi

**Skala 3:** Tersisa  $\frac{3}{4}$  porsi

**Skala 4:** Hanya sedikit dikonsumsi

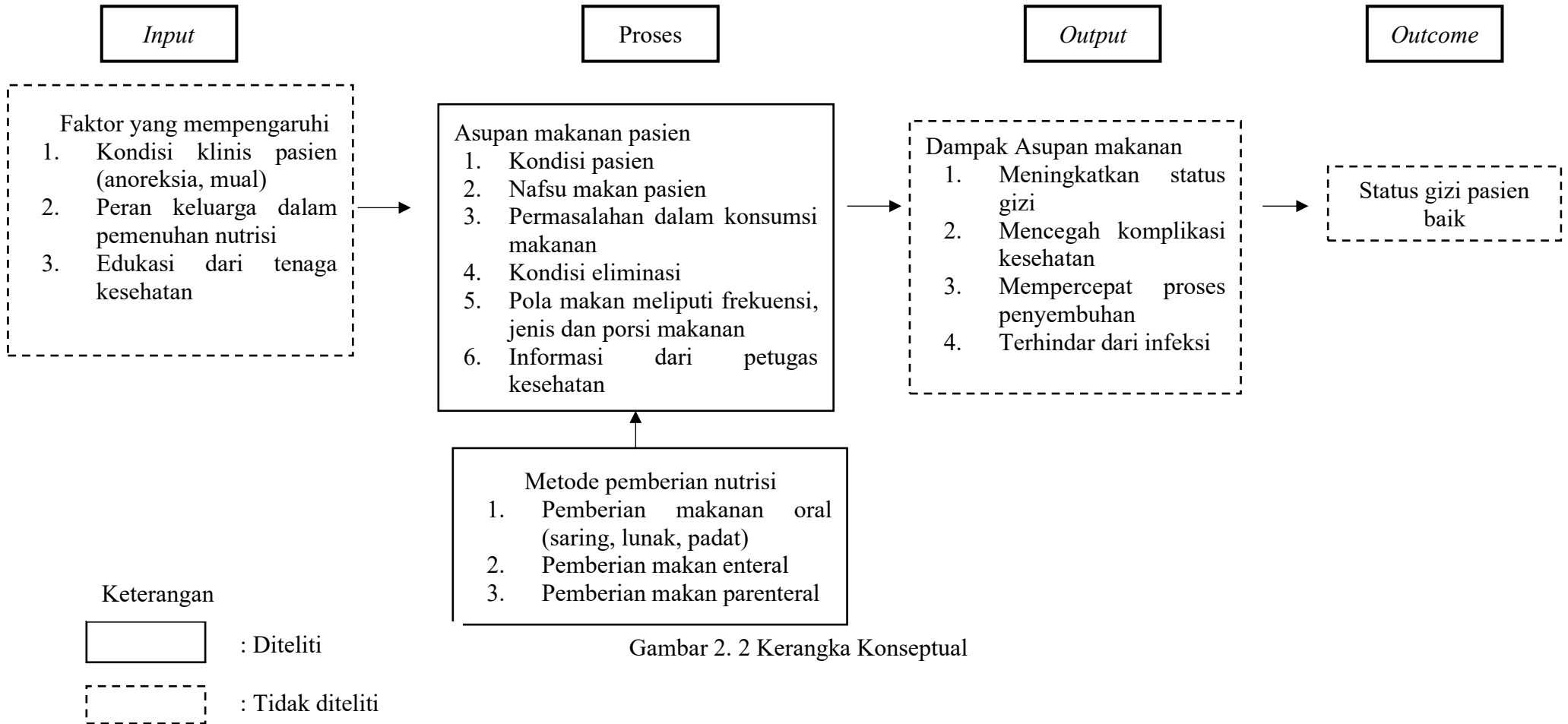
**Skala 5:** Tidak dimakan sama sekali

Untuk memperkirakan berat sisa makanan, hasil estimasi dalam bentuk persentase dikalikan dengan berat awal makanan. Metode visual memiliki kelebihan seperti mudah diterapkan, tidak memerlukan alat yang rumit, hemat waktu dan biaya, serta dapat digunakan untuk menilai sisa makanan per jenis makanan. Namun, metode ini membutuhkan penaksir yang terlatih dan teliti karena adanya potensi subjektivitas. Hasil pengamatan visual dapat dikelompokkan ke dalam dua kategori:

**Bersisa:** jika sisa makanan lebih dari 25%

**Tidak bersisa:** jika sisa makanan kurang dari atau sama dengan 25% (Ekasari, 2021)..

### G. Kerangka Konseptual



Gambar 2. 2 Kerangka Konseptual